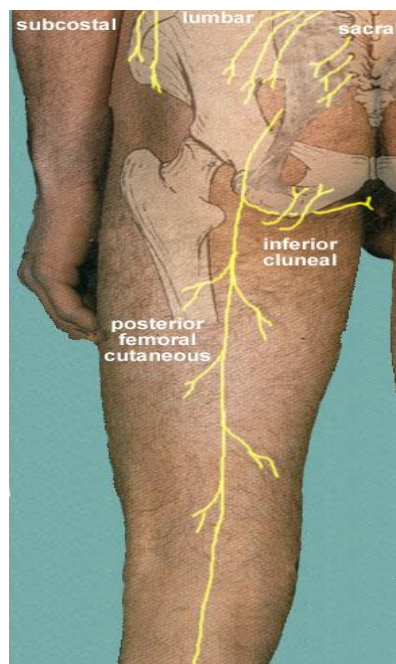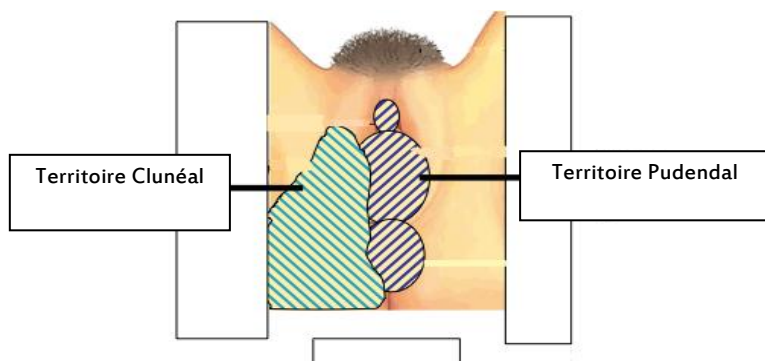


# La névralgie clunéale : la petite sœur de la névralgie pudendale



## Données anatomiques

Le nerf clunéal inférieur est une collatérale du nerf cutané postérieur de la cuisse (anciennement nommé nerf petit sciatique). Il s'en détache à la partie inférieure de la fesse et se dirige sous l'ischion (pointe osseuse sur laquelle on s'assoit) pour aller prendre en charge la région latéro-anale mais pas l'anus lui-même, et la région latérale de la grande lèvre, mais ni la vulve ni le vagin. Il ne prend pas en charge le clitoris ou la verge. La connaissance anatomique et pathologique de ce nerf est des plus récentes.

## La névralgie clunéale inférieure

Il s'agit comme la névralgie pudendale d'une atteinte neurologique avec ses caractéristique : à type de brûlures, de picotements, de fourmillements, d'engourdissements, de décharges

électriques.... Cette douleur survient dans un territoire très spécifique, qui peut se superposer à celui du nerf pudendal. Une souffrance clunéale inférieure peut être évoquée dans deux contextes correspondant à des sites anatomiques de souffrance neurologique par compression, différents.

- 1- Une atteinte du nerf cutané postérieur de la cuisse unilatérale au niveau de la fesse dans le cadre d'un syndrome du piriforme (compression par le bord inférieur du muscle piriforme, muscle situé au milieu de la fesse) peut s'exprimer par des projections douloureuses au niveau de la fesse, de la partie postérieure de la cuisse jusqu'au genou mais aussi de la région périnéale en position assise. L'examen clinique retrouve souvent une douleur au niveau de la partie inférieure du muscle piriforme (partie médiane de la fesse, environ 4 cm au-dessus de la ligne entre le grand trochanter et la pointe du coccyx). Habituellement on ne retrouve aucun trouble sensitif objectif et l'imagerie de la fesse est normale.
- 2- La branche clunéale inférieure du nerf cutané postérieur de la cuisse peut être écrasée par l'ischion en position assise (possibilité d'un syndrome canalaire sous l'ischion au contact de l'insertion des muscles ischo-jambiers) ou si le nerf est fragilisé par une atteinte plus en amont sous le muscle piriforme. Les patients seraient plus gênés sur les sièges durs que sur les sièges mous, et la douleur provoquée à l'examen clinique à la face interne de l'ischion serait plus superficielle que lors des syndromes du canal d'Alcock (au niveau du chef pelvien de l'obturateur interne, plus profond)

### Comment affirmer le diagnostic ?

La névralgie clunéale est très proche de la névralgie pudendale car il s'agit d'une douleur de type neurologique, dans un territoire proche, déclenchée par la station assise, qui ne réveille pas la nuit. Le diagnostic différentiel avec la névralgie pudendale est donc difficile. Il faut donc y penser quand la douleur est très externe au niveau du périnée, quand le bloc anesthésique du nerf pudendal au niveau du canal d'Alcock est négatif. Le bloc anesthésique du nerf pudendal réalisé au niveau de l'épine sciatique ne peut être discriminatif car le produit anesthésique est susceptible de diffuser vers le nerf cutané postérieur de la cuisse très proche à ce niveau. Un bloc anesthésique diagnostique positif à la face interne de l'ischion associé à un bloc anesthésique du nerf pudendal au canal d'Alcock négatif permet d'envisager une atteinte dans la région de l'ischion. Un bloc diagnostique négatif en dedans de l'ischion associé à un bloc anesthésique du ligament sacro épineux positif peut faire évoquer une atteinte du nerf cutané postérieur de la cuisse dans le canal sous piriforme qui peut être confirmé par un bloc positif dans le canal sous piriforme.

### Quel traitement ?

Il faut bien sûr appliquer les traitements habituels de la douleur neuropathique (médicaments, neurostimulation...).

Parmi les traitements spécifiques, c'est à dire visant à jouer sur le conflit potentiel, on propose d'abord des **infiltrations**, couplées au bloc anesthésiques avec des corticoïdes. Elles sont réalisées soit au niveau du ligament sacro-épineux, soit au niveau du canal sous piriforme, soit au niveau de la face interne de l'ischion en fonction du territoire des projections douloureuses et du résultat du bloc anesthésique.

Si le résultat, n'est pas durable, on peut proposer **une radiofréquence pulsée** (échauffement par une aiguille insérée localement de la même façon que pour une infiltration) qui n'a pas les risques des corticoïdes mais qui pose du fait du coût du consommable non pris en charge par les organismes sociaux. Comme pour toutes les infiltrations, le résultat n'est pas toujours durable.

**La chirurgie** a été proposée après des études anatomiques publiées dans la littérature internationale\*. Elle est envisagée si les blocs anesthésiques réalisés au niveau de l'ischion ont été

positifs mais que le patient reste très gêné. Elle consiste à ouvrir la fesse le long de l'ischion et à remonter le long du trajet nerveux vers le muscle piriforme pour libérer le nerf.

Les résultats de ces prises en charges sont variables, parfois spectaculaires, parfois décevantes, donc de résultats imprévisibles. Toutes ces techniques n'ont pas été évaluées de façon rigoureuse dans le cadre de protocoles, cependant la situation de ce petit nerf fait qu'il n'y a pas de risque thérapeutique (Il faut simplement faire attention à interdire tout effort musculaire dans les suites d'une infiltration de la région de l'ischion, surtout chez les sportifs pour limiter le risque de rupture de l'insertion des ischio-jambiers puisque le produit peut diffuser à ce niveau).

*\*Darnis B, Robert R, Labat JJ et al. Perineal pain and inferior cluneal nerves: anatomy and surgery. Surg Radiol Anat. 2008;30:177-83.*